

四次元 MRI による発音時の鼻咽腔閉鎖運動の観察 — 鼻咽腔閉鎖パターンと口蓋帆挙筋の動きとの関連の検討 —

岩崎 純二[†] 片岡 竜太[‡] 山下 洋介[†] 春日 梨恵[†]

安 啓一[†] 荒井 隆行[†] 新谷 悟[‡]

[†] 上智大学理工学部電気・電子工学科 〒102-8554 東京都千代田区紀尾井町 7-1

[‡] 昭和大学歯学部顎口腔疾患制御外科学 〒145-8515 東京都大田区北千足 2-1-1

E-mail: [†] {j-iwasak, y-yamash, kasuga-r, k-yasu, arai}@sophia.ac.jp, [‡] {kataoka, shintani}@senzoku.showa-u.ac.jp

あらまし 健常者 4 名(男性 2 名と女性 2 名)の/impee/発音時の 4 次元 MRI 撮像を行い、3 つの鼻咽腔閉鎖パターンを認めた。軟口蓋、鼻咽腔開存部および軟口蓋の挙上に関連する口蓋帆挙筋(LVP 筋)の安静時及び母音/i/と子音/p/発音時の位置と形状を、正中矢状断面と水平断面で観察した。その結果、安静時に LVP 筋は楕円形状をしており、その長軸は前後方向を向いていたが、軟口蓋が最大挙上すると鼻咽腔開存部に向かって回転した(タイプ A) また軟口蓋の中等度の挙上では LVP 筋の長軸は近心に平行移動した(タイプ B)。 (1)Coronal pattern では/i/と/p/発音時ともにタイプ A、(2)Circular pattern では/p/発音時でタイプ A、/i/発音時にタイプ B、(3)Circular with Passavant's ridge pattern では/i/と/p/発音時、共にタイプ B の運動がみられた。

キーワード 口蓋裂、鼻咽腔閉鎖運動、口蓋帆挙筋、4 次元 MRI、発音

Investigation of the movement in velopharyngeal closure during speech production using 4D-MRI

— Examination of the relationship between the patterns of the velopharyngeal closure and the movement of the Levator Veli Palatini Muscle —

Junji IWASAKI[†] Ryuta KATAOKA[‡] Yosuke YAMASHITA[†] Rie KASUGA[†]

Keiichi YASU[†] Takayuki ARAI[†] and Satoru SHINTANI[‡]

[†] Department of Electrical and Electronics Engineering, Faculty of Science and Technology, Sophia University 7-1
Kioicho, Chiyoda-ku, Tokyo, 102-8554 Japan

[‡] Department of Oral and Maxillofacial Surgery, School of Dentistry, Showa University 2-1-1 Kitasenzoku, Ohta-ku,
Tokyo, 145-8515 Japan

E-mail: [†] {j-iwasak, y-yamash, kasuga-r, k-yasu, arai}@sophia.ac.jp, [‡] {kataoka, shintani}@senzoku.showa-u.ac.jp

Abstract 4D-MRI imagings were obtained from four normal subjects (two males and two females) during speech production /impee/. Three kinds of the velopharyngeal (VP) closure patterns were observed. From the observation of the movements of soft palate, velopharyngeal port and Levator Veli Palatini (LVP) muscle during rest, /i/ and /p/ production on both mid-sagittal plane and coronal plane, it was found that the shape and the position of the levator veli palatini muscle (LVP muscle) were changed according to the motion of the soft palate. Maximum movement of the soft palate resulted in the rotation toward to the velopharyngeal port of the major axis of LVP muscle (type A movement). Medium movement of soft palate resulted in the medial translation of LVP muscle (type B movement). Two subjects having Coronal VP closure pattern showed type A movement during both vowel /i/ and consonant /p/ production. The subject who having Circular VP closure pattern showed type A movement during /p/ production and type B movement during /i/ production. The subject having Circular with Passavant's ridge pattern showed type B movement both /i/ and /p/ production.

Keyword cleft palate, the velopharyngeal closure, levator veli palatine muscle(LVP muscle), 4D-MRI, speech production

1. はじめに

口蓋裂は約 500 人に 1 人の割合で出生する先天性の奇形であり、口唇裂などの審美障害だけでなく、発音障害を伴うことが多い[1]。発音障害は舌の動かし方の障

害である構音障害と、口腔と鼻腔を遮断する鼻咽腔閉鎖機能の不全による開鼻声に大別される。開鼻声に対しては主に鼻咽腔閉鎖部分を狭小化する手術か発音補助装置を用いた治療法が選択されている[1]。しかし、こ

これらの治療の必要性と治療法の選択の決定は、医師や言語聴覚士の聴覚印象など、主観評価に基づいて行われているのが現状である。口蓋裂患者の鼻咽腔閉鎖運動には4つのパターンがあることがこれまでに報告されている[2]。しかし鼻咽腔閉鎖に関与する筋と鼻咽腔閉鎖パターンの関連は明らかにされておらず、これらの鼻咽腔閉鎖パターンを踏まえた治療は行われていない。

鼻咽腔閉鎖機能の診断治療の対象となる口蓋裂患者は幼児であることが多く、MRIで発声時の鼻咽腔閉鎖動態の撮像をおこなうことは難しい。そこで今回は成人健常者を対象に4次元MRI撮像を行い、鼻咽腔閉鎖に関与する筋の運動を含めて鼻咽腔閉鎖運動を解析することにより、将来的に口蓋裂患者のそれぞれの鼻咽腔閉鎖パターンに対しての治療法を検討することが本研究の最終目的である。今回、我々は撮像した4次元MRI画像から健常者の鼻咽腔閉鎖パターンを調べた。さらに、軟口蓋の挙上に関与している口蓋帆挙筋(LVP筋)[3][4]の位置、形状と鼻咽腔閉鎖に伴う動きを解析し、鼻咽腔閉鎖パターンとの関連性を考察したので報告する。

2. 方法

2.1 被験者及び被検音

被験者は成人健常者4名(男性2名M1,M2,女性2名F1,F2)である。鼻咽腔の運動を賦活するために鼻咽腔の閉鎖が必要な音である母音/i/子音/p/と鼻咽腔を開放する鼻音/m/を含む無意味音節の/impee/を被検音として用いた。

2.2 MRI装置

MRIの撮像は国際電気通信基礎技術研究所(ATR)脳活動イメージングセンタ所有の島津 Marconi 社製 MAGNEX ECLIPSE 1.5T Power Drive 250 を用いておこなった。Fig.1に今回の研究で用いたMRI装置の概略図を示す。

2.3 撮像法

MRIの撮像法は Synchronized Sampling Method(SSM)法[5]を用いた。撮像パラメータは、トリガー間隔が1500ms,TR = 33ms,TE = 3ms,FA = 30度,位相エンコード数128回,加算回数(NEX) = 1回,FOV = 256mm,スライス数 = 8スライス,スライス厚み = 4mm,フレーム間隔 = 66msec(20フレーム)である。被験者は仰臥位にてMRI装置に入り、外部トリガーの信号に合わせて、8回の発声の後に2回分(3秒間)の休息を経て、2回分のダミー音を聞いた後に再び発声を8回繰り返した。この作業を16セット行うことで、検査音を合計128回繰り返して発話した。

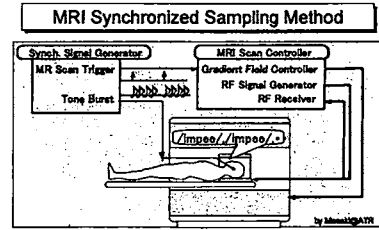


Fig.1 装置概要

2.4 分析方法

撮像データを DICOM 形式のデータとして外部のコンピュータに移動した後、三次元可視化用のソフトウェア(AVS/Express)の形式に変換した。このソフトウェア上でボクセルサイズを1mm³に変換(線形補完法)して三次元構築画像とした。さらに得られた三次元画像を時間軸上に配列して四次元データとした。四次元データを用いて、検査音の各音を(i/,m/,p/)発音時のフレームを各々の被験者で特定し、抽出した。

Fig.2の正中矢状断面図で、口蓋平面に平行になる4mm間隔のreference lineに従ったスライス面を、頭上に近い方から順にスライス1～スライス8と定めた。(d)において、点線で囲われた領域が鼻咽腔開存部であり、実線で囲われた部分は口蓋帆挙筋(LVP筋)である。LVP筋は鼻咽腔開存部の付近に位置して、左右対称の構造をしている。また、LVP筋は軟口蓋の挙上に深く寄与している[3][4]。

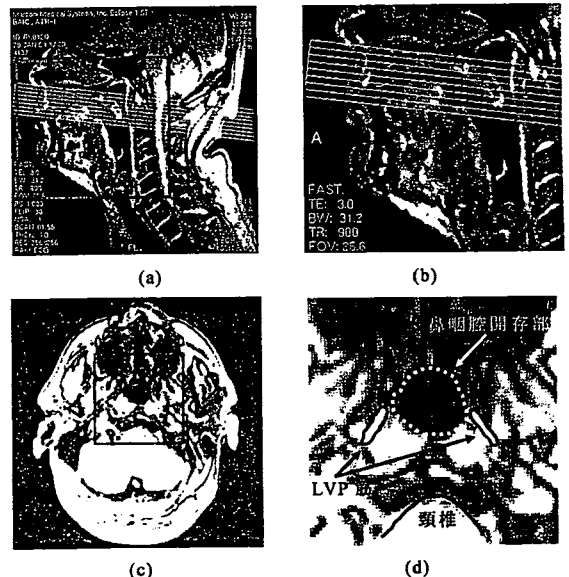


Fig.2 頭頸部のMRI画像。(a)(b)は正中矢状断面図で、(c)(d)はスライス1の水平断面図。(a)と(c)の四角部分を拡大したものがそれぞれ(b)と(d)である。

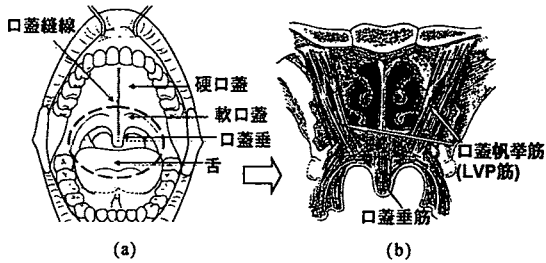


Fig.3 口腔と鼻咽腔の解剖図。(a)口腔[1].(b)鼻咽腔[3].LVP筋は軟口蓋及び口蓋垂(=軟口蓋の先端)の上部に存在する。

被験者 M2 の安静時及び*/i/*発音時における頭頸部のMRI画像を Fig.4 に示す。左段図は正中矢状断面図であり、右段図はスライス 3 に関する水平断面図である。軟口蓋の挙上および咽頭後壁との接触は正中矢状断面図で行い、鼻咽腔開存部、LVP筋の位置形状の観察は水平断面図で行った。鼻咽腔開存部、LVP筋の重ね合わせの際は頸椎を基準として重ね合わせを行い観察した。

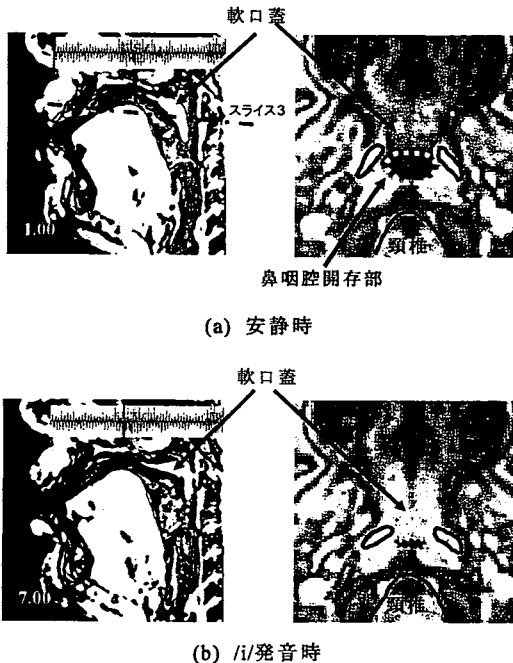


Fig.4 被験者 M2 の安静時及び*/i/*発音時における頭頸部のMRI画像。(左図)正中矢状断面図。(右図)スライス 3 における水平断面図。(a)安静時,(b)*/i/*発音時のフレームにおける断面図である。点線で囲った領域が鼻咽腔開存部であり、実線で囲った部分は LVP筋の概形である。

2.4.1 鼻咽腔閉鎖パターンの分類

Croft et al.[1]は口蓋裂患者の鼻咽腔閉鎖運動には 4 つのパターンがあることを報告した(Fig.5)。主に軟口蓋

の運動によって閉鎖面を形成する(a)Coronal pattern, 軟口蓋と咽頭側壁がほぼ同等の運動を行って閉鎖を形成する(b) Circular pattern,そして Circular patternに咽頭後壁のパスバント隆起が伴う(c)Circular with Passavant's ridge pattern,さらには咽頭側壁の運動のみで閉鎖を形成する(d) Sagittal patternである。

各被験者の安静時及び*/i/*、*/m/*、*/p/*発音時における鼻咽腔開存部と頸椎の概形のトレースを行った。これらのトレース結果を、被験者ごとに頸椎を基準として同一平面上に重ね合わせて、鼻咽腔開存部の位置形状の変化を観察した。鼻咽腔開存部の位置や形態の変化を観察しやすいように、*/i/*発音時の鼻咽腔開存部が最も狭くなるスライス面において観察を行った。この結果を上記の 4 つの鼻咽腔閉鎖パターンに基づいて分類した。

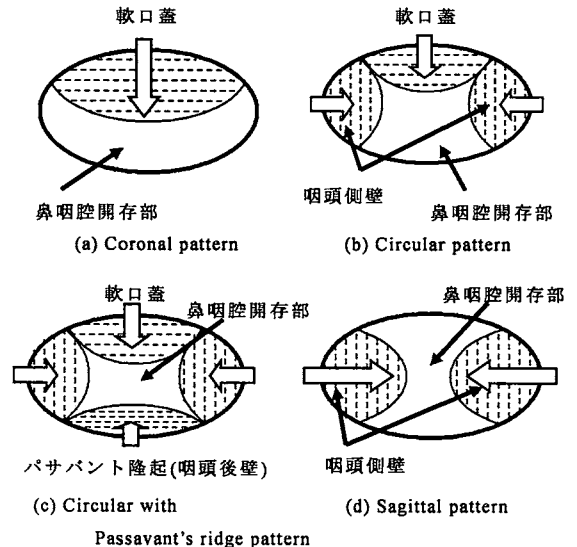


Fig.5 口蓋裂患者の鼻咽腔閉鎖パターン(Croft et al.[1]の分類による)

2.4.2 安静時及び*/i/*と*/p/*発音時の LVP筋の位置と形状の比較

LVP筋の存在が確認できる全てのスライス面において、安静時及び*/i/*と*/p/*発音時の LVP筋と頸椎の概形をトレースした。スライス面ごとに、頸椎を基準として安静時と*/i/*及び*/p/*発話時の LVP筋のトレース結果を同一平面状に重ね合わせて位置と形状の比較を行った。

3. 結果

3.1 鼻咽腔閉鎖パターン分類の結果

Fig.6 より、M1 と M2 は軟口蓋の運動が顕著であることから Coronal pattern であり、軟口蓋と咽頭側壁の運動がほぼ同等の F1 は Circular pattern であると考えられ

た.さらに F2 には,それらの運動に加えて咽頭後壁の運動があるので Circular with Passavant's ridge pattern であると考えられた.従って今回の観察から口蓋裂患者で観測された4つのパターンの内,健常者にも3つのパターンが存在することが明らかになった(Table1).

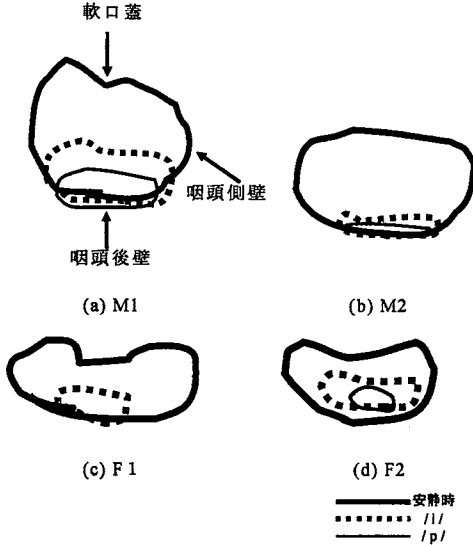


Fig.6 安静時及び/i/と/m/と/p/発音時における鼻咽腔開存部のトレスを同一平面上に重ね合わせた結果.(a)被験者 M1,(b)被験者 M2,(c)被験者 F1,(d)被験者 F2./p/発音時の鼻咽腔開存部が記述されていない被験者に関しては,/p/発音時に完全閉鎖を成していることを意味している.


閉鎖パターン	被験者
Coronal	M1, M2
Circular	F1
Circular with Passavant's ridge	F2
Sagittal	該当なし

TABLE.1 閉鎖パターン分類結果

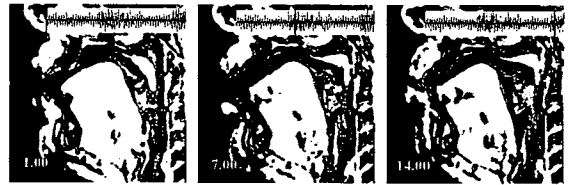3.2 安静時及び/i/と/p/発音時の LVP 筋の位置と形状の比較の結果

Fig.7 における(a)を参照すると,全被験者において LVP 筋の安静時の概形はほぼ楕円形であり,その長軸は前後方向を向いている(Fig.8).Fig.7 の安静時(a)と発音時(b)(c)を比較すると,この長軸の向きが変化していることがわかる.Coronal pattern の被験者 M1 と M2 では正中矢状断面図で,軟口蓋は/i/及び/p/発音時に安静時と比較して同様に挙上され,咽頭後壁に接触しているのが認められる.水平断面図では特にスライス4において,LVP 筋が安静時と比較して,母音/i/と子音/p/発


話時に鼻咽腔開存部に向かって回転しているのが認められる.Circular pattern の被験者 F1 では正中矢状断面図で母音/i/発音時に軟口蓋のほぼ中央の一部が咽頭後壁に接触し,/p/発音時に軟口蓋の下方半分が全体的に咽頭後壁に接触しているのが認められる.水平断面図では特にスライス4において,LVP が母音/i/では安静時とあまり変わらずその長軸が前後方向を向いているが,子音/p/発話時のみ鼻咽腔開存部に向かって回転しているのが認められる.しかし Circular with Passavant's ridge pattern の被験者 F2 においては,正中矢状断面図でも,/i/と/p/発音時に軟口蓋の顕著な挙上は認められず,水平断面図でも LVP 筋の長軸の回転は認められなかった.



被験者 M1



被験者 M2



被験者 F1

(a)安静時 (b)/i/発音時 (c)/p/発音時

—— スライス1
 スライス3
 —— スライス4

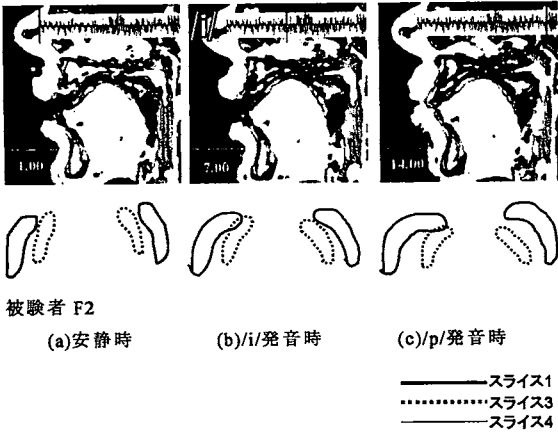


Fig.7 M1,M2,F1,F2 の安静時及び/i/と/p/発音時の正中矢状断面図と LVP 筋の位置と形状.各被験者の上段が正中矢状断面図で,下段が LVP 筋の位置と形状.左端が安静時,中央が/i/発音時,右端が/p/発音時の LVP 筋の概形は,被験者ごとに尺度を適宜変化させているので実寸大とは異なる.




Fig.8 測定した安静時の LVP 筋の概形図.左右対称の楕円形状である.

4. 考察

Skolnick M. L. [12]は,鼻咽腔閉鎖運動は軟口蓋の挙上と咽頭側壁の括約運動であると報告した. Dickson[13][14]と Niimi, Bell-Berti et al. [15] は,口蓋帆挙筋が鼻咽腔閉鎖運動で重要な役割を果たしていることを報告した.しかし Iglesias, et al. [16]は上咽頭収縮筋が健常者においては重要な役割を果たしていると報告している.鼻咽腔閉鎖は発生学的にも,解剖学的にも,生理学的にも,神経学的にも非常に複雑な機構であり,今なお不明な点が数多く残されている.鼻咽腔閉鎖運動の筋活動に関する報告に相違が認められるのは,以下のような理由によると考えられる.①鼻咽腔閉鎖運動が 3 次元的な運動であること.②鼻咽腔閉鎖運動に個人差が多く認められること.③鼻咽腔閉鎖運動の観察方法に基づく相違があること. Croft et al. [1]は 80 人の健常者と 500 人の口蓋裂患者に対して,鼻咽腔閉鎖のパターンを明らかにするために,鼻咽腔閉鎖ファイバーと VF を行った.鼻咽腔閉鎖運動を"Coronal" "Sagittal" "Circular" "Circular with Passavant's ridge"の 4 つのタイプに分類したが,健常と患者群で有意差は認められなかった.その比率は Coronal 55%,Sagittal

15%,Circular 10%,Circular with Passavant's ridge 20%であった.今回の検討では,4 人の健常者に 3 つの鼻咽腔閉鎖パターンが認められた.

LVP 筋は鼻咽腔閉鎖運動において軟口蓋の挙上を行う筋肉であるが,正中矢状断面図における軟口蓋と水平断面図における LVP 筋の位置形状の関連を観察すると,軟口蓋が挙上する時に LVP 筋の長軸が近心方向に移動し,さらに鼻咽腔開存部の方向に回転することが認められた.Fig.9 に水平断面図における LVP 筋の動作を模式化した図を記す.軟口蓋の最大挙上時の LVP 筋の運動はタイプ A の回転運動に対応し,軟口蓋の軽度の挙上はタイプ B の近心への平行運動に対応していた.

発音時の軟口蓋の運動が顕著な Coronal pattern の被験者の LVP 筋の運動は全てタイプ A を示し,Circular pattern の被験者は子音/p/ではタイプ A,母音/i/ではタイプ B を示した.Circular with Passavant's ridge pattern の被験者では,母音と子音ともにパターン B を示した(Table2).

鼻咽腔閉鎖不全を示す患者で,特に健常と異常の境界症例で母音と子音で異なる鼻咽腔閉鎖機能を示す症例が認められるが,健常症例の母音と子音における異なる LVP 筋の運動(タイプ A と B)はこの問題を解く鍵となると考える.今後さらに被験者を増やして検討を行っていく予定である.

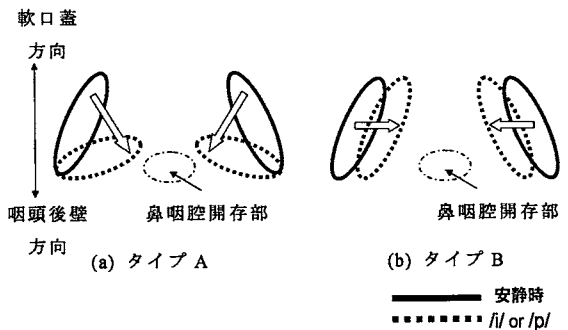


Fig.9 安静時と/i/もしくは/p/発話時の LVP 筋の位置形状の変化の模式図.(a)発音時に LVP 筋が鼻咽腔開存部の方向へ回転移動する動作の模式図(=タイプ A).(b)発音時に LVP 筋が回転移動せず,平行移動をする動作の模式図(=タイプ B).

LVP筋 閉鎖パターン	母音/i/発音時の 位置変位タイプ	子音/p/発音時の 位置変位タイプ
Coronal	A	A
Circular	B	A
Circular with Passavant's ridge	B	B

TABLE.2 安静時及び母音/i/と子音/p/発音時の LVP 筋の位置と形状の変位の比較.タイプ A とタイプ B に関しては Fig.9 に記述した.

5. おわりに

本研究では MRI 装置を用いて,健常者の 3 次元鼻咽腔閉鎖動態を解析した.まず健常者の安静時と/impee/発音時の鼻咽腔閉鎖部の位置と形状の変化を調べ,健常者の鼻咽腔閉鎖パターンを観察した.さらに,安静時及び母音/i/と子音/p/発音時の正中矢状断面における軟口蓋の運動と,水平断面図における LVP 筋の位置形状の変化を同期観察し,鼻咽腔閉鎖パターンと軟口蓋,LVP 筋の位置と形状の変化の関連性を検討した.その結果,口蓋裂患者で報告されている 4 種類の鼻咽腔閉鎖パターンのうち,今回対象とした健常者において 3 つのパターンを認めた.また軟口蓋の最大挙上時の LVP 筋の運動はタイプ A の回転運動に対応し,軟口蓋の軽度の挙上はタイプ B の近心への平行運動に対応していた.発音時の軟口蓋の運動が顕著な Coronal pattern の被験者の LVP 筋の運動は全てタイプ A を示し,Circular pattern の被験者は子音/p/ではタイプ A,母音/i/ではタイプ B を示した.Circular with Passavant's ridge pattern の被験者では,母音/i/と子音/p/共にパターン B を示した.

謝辞

本研究においては,(株)ATR-Promotions 脳活動イメージングセンタ (BAIC)事業部の MRI 装置を利用した.MRI 撮像ならびに画像処理の技術的支援を頂いた,正木信夫事業部長,島田育廣主任研究員,藤本一郎研究員,赤土裕子研究技術員,竹本浩典研究員に感謝する.

本研究は文部科学省科学研究費萌芽研究 (課題番号 16659561) と基盤研究 B (課題番号 17390543) の補助を受けた.

文 献

- [1] 岡崎恵子, 相野田紀子, 加藤正子, “口蓋裂の言語臨床,” 株式会社医学書院, 1997
- [2] Croft C.B., Shiprintzen R.J., Rakoff S.J., “Patterns of velopharyngeal valving in normal and cleft palate subjects: A multi-view videofluoroscopic and nasoendoscopic study,” *The Laryngoscope* vol. 91, no.2, pp265-271, 1981
- [3] Sally J. Peterson-Falzone, Mary A. Hardin-Jones, Michael P. Karnell, “口蓋裂—言語障害の病理・診断・治療,” 和田健(監訳), pp68-85, 医歯薬出版株式会社, 2005
- [4] 高橋庄二郎, “口唇裂・口蓋裂の基礎と臨床,” pp155-179, 株式会社ヒューロン・パブリッシャーズ, 1996
- [5] Shinobu Masaki, Mark K. Tiede, Kiyoshi Honda, Yasuhiro Shimada, Ichiro Fujimoto, Yuji Nakamura, and Noboru Ninomiya, “MRI-based speech production study using a synchronized sampling method,” *J.Acoust. Soc. Jpn.* Vol 20, no.5 pp375-379
- [6] Yehuda Finkelstein, Myra Shapiro-Feinberg, Yoav P. Talmi, Ariela Nachmani, Ari Derowe, and Dov Ophir, “Axial Configuration of the Velopharyngeal Valve and Its Valving mechanism,” *Cleft Palate-Craniofacial Journal*, Vol. 32 no.4, pp299-305, 1995
- [7] Alex A.Kane, M.D., John A. Butman, M.D., Ph.D., Rakesh Mullick, Ph.D., Marlene Skopec, M.S.E.E., and Peter Choyke, M.D., “A New Method for the study of Velopharyngeal Function Using Gated Magnetic Resonance Imaging,” *Plastic and reconstructive surgery*, Vol. 109, no.2 pp472-481
- [8] Ray D. Kent, Charles Read, “音声の音響分析—The Acoustic Analysis of Speech,” 荒井隆行, 菅原勉(監訳), 海文堂出版株式会社, 1996
- [9] Dorothy McKerns, Ph.D., Kenneth R. Bzoch, Ph.D., “Variations in velopharyngeal valving: the factor of sex,” *Cleft Palate Journal*, Vol.7, pp652-662, 1970
- [10] Sandra L. Ettema, David P. Kuehn, Adrienne L. Perlman, and Noam Alperin, “Magnetic Resonance Imaging of the Levator Veli Palatini Muscle During Speech,” *Cleft Palate-Craniofacial Journal*, Vol. 39, no.2, pp130-144, 2002
- [11] David P. Kuehn, Sandra L. Ettema, Michael S. Goldwasser, Joseph C. Barkmeier, “Magnetic Resonance Imaging of the Levator Veli Palatini Muscle Before and After Primary Palatoplasty,” *Cleft Palate-Craniofacial Journal*, Vol. 41, no.6, pp584-592, 2004
- [12] Skolnick M.L., McCall G.N., Barnes M. The sphincteric mechanism of velopharyngeal closure. *CPJ* no 10, pp.286-304, 1973.
- [13] Dickson DR, Maue-Dickson W: velopharyngeal anatomy. *Journal of Speech and Hearing Research* no.15,pp372-381, 1972.
- [14] Dickson DR. Anatomy of the normal velopharyngeal mechanism. *Clinics in in Plastic Surgery* 2, pp.235-248,1975.
- [15] Niimi S, Bell-Berti F. and Harris KS: Dynamic aspects of velopharyngeal closure. *Folia Phoniatrica* no.34, pp246-257, 1982.
- [16] Iglesias A., Kuehn DP.,and Morris HL.: Simultaneous assessment of pharyngeal wall and velar displacement for selected speech sounds. *Journal of Speech and Hearing Research* no.23, pp429-446, 1980.