

H-016

胸部 X 線 CT 像における肺壁付着微小陰影の抽出と偽陽性陰影の削減 Extraction of small nodules adjacent to the lung wall and reduction of false positives in CT Images

原田 実[†] 後野 晋一[†] 水野 慎士[†] 滝沢 穂高[†] 山本 眞司[†]
Minoru Harada Shinichi Gono Shinji Mizuno Hotaka Takizawa Shinji Yamamoto
松本 徹[‡] 館野 之男[‡] 飯沼 武[‡]
Tohru Matsumoto Yukio Tateno Takeshi Iinuma

1. はじめに

我々は 3 次元胸部 X 線 CT 画像を使用した肺がん診断支援システムを検討してきた [1]~[3]. このシステムはサンプル CT 画像から Quoit フィルタ [2] によって CT 画像の病巣候補陰影を検出している. 我々は, がん病巣候補の自動抽出を行う前に, がん陰影を強調する手法を検討してきた [4]. これによって, 肺中心部にあるような孤立した陰影は見落とすことがなくなった. また, 結節陰影と病巣陰影のモデルを用いた, テンプレートマッチングを用いて, 読み過ぎ (False Position;FP) を削減している.

しかし, 実験サンプルとして使用している症例のうち, およそ 7%におよぶ肺壁に付着している陰影に対して, 見落とし (False Negative;FN) が多い. また, FP は肺壁から 10[mm] の範囲で全体の約 50%を占めている. これらのことから, 肺壁付近の病巣の検出に特化した手法が求められた. 新手法では, 前処理に画像全体をある閾値で飽和させることによって, 肺壁と病巣の CT 値の差を小さくし, 陰影を強調する処理を加えた. そして, テンプレートマッチングの精度をあげるために, 湾曲している肺壁を直線上に変換する処理を加えた. これによって, 病巣陰影のテンプレートを簡略化することができ, 精度を上げることができた.

2. 肺壁付着微小陰影に特化した処理の概要

肺壁付着微小陰影の検出アルゴリズムと, FP 削減の処理手順を以下に示す.

1. 肺野内画像抽出
2. 画像前処理
3. Quoit フィルタによる候補点検出
4. 肺壁近傍画像の座標変換
5. テンプレートマッチング

3. 前処理による検出精度向上

肺壁付近の領域で病巣候補の検出精度を向上させるための前処理として, Median フィルタ, Tophat フィルタ, 飽和フィルタ, 濃度重み付き距離変換 (GWDT) を組み合わせさせた.

Median フィルタは高周波成分のノイズを除去するために使用する. Tophat フィルタはコントラストを強調し, 横隔膜などのグラデーションのような超低周波成分を除去する. 本実験では, メディアンフィルタは 3x3, Tophat フィルタは 17x17 のフィルタサイズの組み合わせが一番良い結果となった.

[†]豊橋技術科学大学

[‡]放射線医学総合研究所

肺壁の CT 値は肺壁に付着している病巣より高いため, GWDT による強調処理のときに問題になる. そこで一定の閾値で飽和させることにより, 肺壁と病巣の CT 値の差を小さく抑えた. 通常, がん陰影は残った肺壁よりも太さを持っているため, GWDT の効果により, がん陰影の濃度値を高くすることができる.

図 1 に対して前処理を行った結果を図 2 に示す. ノイズが取り除かれ, GWDT により病巣が強調されているのが分かる.

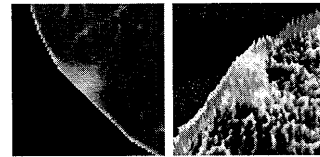


図 1: 原画



図 2: 前処理後の画像

4. 肺壁近傍画像の座標変換

肺壁付近の候補点についてテンプレートマッチングを行おうとすると, 湾曲している肺壁が精度を落とす原因となる. そこで, 湾曲している肺壁を境界にそって直線に変換する. 本実験では肺壁から 16[mm] 以内を処理範囲として抽出した.

肺壁を直線上に変換するために, 肺壁の境界線をもとめ, 境界線上の各点について境界線との法線を求める. このとき, 法線が肺野内を向くようにする.

境界線上の注目点における法線方向を求めるために, まず接線方向を求める. 境界線上の注目点を中心とした前後 10 点を含む 21 点の傾き α を最小二乗法で求める (式 (1)).

$$\alpha = \frac{\sum_{i=-10}^{10} X_i Y_i - \sum_{i=-10}^{10} X_i \sum_{i=-10}^{10} Y_i}{5(\sum_{i=-10}^{10} X_i^2) - (\sum_{i=-10}^{10} X_i)^2} \quad (1)$$

求めた, 傾きをもつ直線のベクトルは $\vec{n} = \begin{pmatrix} 1 \\ \alpha \end{pmatrix}$ で表すことができる.

このベクトルを 90 度回転させることで、境界線の法線方向を求めることができる。

$$\begin{aligned}\vec{n}' &= \begin{pmatrix} \cos \theta & -\sin \theta \\ \sin \theta & \cos \theta \end{pmatrix} \begin{pmatrix} 1 \\ \alpha \end{pmatrix} \\ &= \begin{pmatrix} 0 & -1 \\ 1 & 0 \end{pmatrix} \begin{pmatrix} 1 \\ \alpha \end{pmatrix} = \begin{pmatrix} -\alpha \\ 1 \end{pmatrix} \quad (2)\end{aligned}$$

これを単位ベクトルに直して $\vec{n}'' = \begin{pmatrix} -\alpha \\ \sqrt{\alpha^2+1} \\ \sqrt{\alpha^2+1} \end{pmatrix}$ を得る。

この法線ベクトル方向に 1pixel 分の距離ずつサンプリングしていく。サンプリングする際には周囲の 4 画素から線形補完した値を使用する。

これを肺壁の境界線上のすべての点について行うことで、肺壁を直線に変換する。

図 3 に肺壁に沿って直線に変換した画像を示す。




図 3: 変換後の画像

図 3 の上側は右肺を、下側は左肺をそれぞれ処理した結果である。

5. テンプレートマッチングによる識別

FP 削減のために、テンプレートマッチングを用い、候補点が正常か異常かを識別する。候補点を中心とした 18x18 の ROI 領域をテンプレートマッチングに使用する領域とした。

本実験では、結節モデルは半径 r を持つ球として表現する。また、肺壁が直線上に伸びているため、肺壁モデルは半径 r の円筒のみで表現する。テンプレートは光線追跡法 [3] により人工 CT 画像を生成し、テンプレート画像とする。

テンプレートマッチングの評価式として相関係数を導入する。肺壁モデルとの相関値と結節モデルとの相関値を計算し、その相関比 r

$$r = \frac{\text{肺壁モデルとの相関値}}{\text{結節モデルとの相関値}} \quad (3)$$

がある閾値以上なら正常、小さければ異常と判断する。

また、モデルの柔軟性を高めるために、肺野外の領域を相関の計算に含めない。これによって、結節モデルは楕円形に変化し、肺壁モデルは実際の肺壁と同じように細くなる。この処理によって、ROI とテンプレートとの相関の精度を高める。

得られた候補点に対してテンプレートマッチングを行ったところ、図 4 の結果が得られた。がん陰影は結節モデルとの相関値が高く、肺壁モデルとの相関値が低くなっていることがわかる。

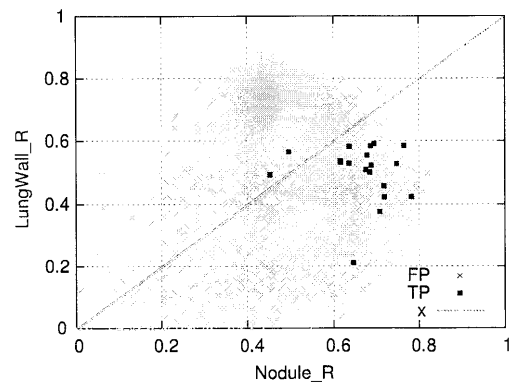


図 4: 相関比マップ

6. 実験

6.1 実験条件

本実験では日立健康管理センター (HHC)、大阪成人病センター (OHC)、信州大学のデータ (SCT) の内、肺壁付着微小陰影を持つ計 15 症例 17 病巣について実験を行った。

6.2 実験結果

本実験では、肺壁付着病巣陰影用の病巣候補検出を行った結果、FN は 0 [個]、FP は 3 施設で平均 15.4 [個/slice] であった。

テンプレートマッチングを行い、結節モデルとの相関値が 0.6 以上かつ、相関比 r が 1 以下の場合は異常、それ以外は正常と判定した。それにより、FP を 3 施設平均で 1.3 [個/slice] にまで減らすことができた。

7. まとめ

肺壁付着微小陰影検出のための、がん陰影の強調処理と、テンプレートマッチングによる FP 削減を行った。従来手法では検出できなかった陰影が、新しい前処理により、検出することができるようになった。また、肺壁付近の病巣候補を考慮したテンプレートマッチングにより、FP を 15.4 [個/slice] からおよそ 10 分の 1 の 1.3 [個/slice] まで減らすことができた。

参考文献

- [1] 館野 之男, 飯沼 武, 松本 徹, 他; “肺癌検診のための X 線 CT の開発” 新医療, 17, 10, pp.28-32, (1990-10)
- [2] 飯沼 武, 館野 之男, 松本 徹, 他; “肺癌検診用 CT (LSCT) の基本構想とその事前評価” 日本医学放射線学会誌, 52, 2, pp.182-190, (1992-2)
- [3] 山本 眞司, 田中 一平, 千田昌弘, 他; “肺癌検診用 CT (LSCT) の基本構想と診断支援用画像処理方式の検討” 進学論, Vol. J76-D-II, No. 2, pp.250-260, (1993-2)
- [4] 川尻 傑, 滝沢 穂高, 山本 眞司, 他; “胸部 X 線 CT 画像における肺がん陰影強調フィルタ” 第 12 回コンピュータ支援画像診断学会大会/第 11 回日本コンピュータ外科学会合同論文集 pp.205-206, 2002