

乳房デジタル X線像における微小石灰化像の自動抽出

5L-6

大久保なつみ 山本眞司 鳥脇純一郎†

豊橋技術科学大学 †名古屋大学

1 はじめに

乳癌の約54%に微小石灰化像が随伴するため[1], 乳癌の早期発見・診断には石灰化像が極めて重要な所見である。しかしながら, 石灰化像は微細で抽出が非常に困難である。今回は, Morphologicalフィルタの1種である Tophat処理を用いて抽出を試みた。但し, 石灰化像が微細で雑音成分との差が少ないため, Tophat処理の事前・事後処理を行なう必要があった。最終的に得られた石灰化抽出フローを図1に示す。図1は大きく点枠で示した3つの処理に分けられる。以下, 各処理の内容を述べる。

2 石灰化候補抽出

2.1 Tophat処理

Tophat処理は Morphologicalフィルタの一種[2]で, RollingBallフィルタを適用した画像と原画の差をとる処理である。以下にこの処理の定義式を与える。

$$\begin{aligned} g(x, y) &= \{f(x, y) \ominus B(x, y)\} \oplus B(x, y) \\ &= h(x, y) \oplus B(x, y) \\ h(x, y) &= \text{Min}\{f(x + x_1, y + y_1) - B(x_1, y_1) \\ &\quad \mid (x_1, y_1) \in K\} \\ g(x, y) &= \text{Max}\{h(x + x_1, y + y_1) + B(x_1, y_1) \\ &\quad \mid (x_1, y_1) \in K\} \\ T(x, y) &= f(x, y) - g(x, y) \end{aligned}$$

但し, $f(x, y)$: 入力画像
 $g(x, y)$: RollingBall画像
 $B(x, y)$: フィルタ関数
 K : フィルタの定義域
 $T(x, y)$: 出力画像 (Tophat画像)

ここで, フィルタの半径を r_0 とすると, フィルタ関数 $B(x, y)$ は,

$$B(x, y) = \begin{cases} \sqrt{x^2 + y^2}, & x^2 + y^2 \leq r_0^2 \\ -\infty, & \text{other.} \end{cases}$$

この処理は乳房曲面の内側からボールを転がしていき, ボールが入らない部分つまりパルスのような凸部分を残す処理である。従って, 乳房曲面にのった石灰化部分が残ることになる(図3参照)。

今回は, $r_0 = 5$ で実験を行なった。

2.2 2値化

上記処理で得られた濃淡画像を2値化して石灰化候補領域を抽出する。この時のしきい値の決め方は次章で述べる。

3 しきい値決定

実験に用いたサンプル画像は2病院から入手したものであり, しかも撮影条件が患者ごとに異なるため, 石灰化部分の真の濃度(振幅値)が分からない。従って, 微小石灰化情報のしきい値を固定的に与えることが出来ないので, 次のような手法を採用した。

3.1 石灰化補正直線作成

石灰化補正直線とは, 入力画像自身から石灰化の真の濃度を推定する直線である。この直線の求め方は以下の通りである。まず, 1症例から10個の石灰化の濃度を測定し, その平均値を縦軸にとる。次に, 2048×2048 の原画を 256×256 に縮小した画像の乳房領域の濃度幅, つまりMax値とMin値の差を各症例ごとに計測し, これを横軸にとる。何症例かプロットした点を直線でつないだものが石灰化補正直線である(図2参照)。すなわち, 石灰化の真の濃度は, 乳房領域の濃度幅(Max-Min)に近似的に比例するとみなして, しきい値の補正をすることにした。なお, 図2で注目すべき点は, 撮影条件の異なる2病院では直線の傾きが違うことである。

3.2 しきい値決定

今回は, 石灰化補正直線で求めた石灰化濃度の40%をしきい値とした。

Detection of Micro Calcifications in Mammogram

Natsumi Ohkubo, Shinji Yamamoto

Toyohashi University of Technology, Toyohashi-shi, 441 Japan

Jun-ichiro Toriwaki†

†Nagoya University, Nagoya-shi, 464-01 Japan

4 石灰化抽出

2.2で抽出された石灰化候補をもう一度見直し、精密決定を行なう。石灰化情報とランダム雑音との相違点は、第1に面積情報の差、第2に群落を形成しているか否かによる。

4.1 面積処理 1

得られた2値画像をラベリング処理し、各ラベル画像ごとに石灰化候補の面積が5画素、つまり、直径3画素(約0.3mm)以下のものは雑音とみなして削除する。

4.2 面積処理 2

石灰化は群落をなす性質を用いる。すなわち、石灰化の場合には、 50×50 画素(5mm角)領域に面積にして、少なくとも20画素(直径5画素(約0.5mm))以上の情報が存在するはずであり、それ以下ならば雑音成分とみなす。故に、2値画像の値が'1'である画素を中心とした 50×50 の領域内に、値'1'の画素数が20以下ならば中心画素を削除する。ここで、面積20画素以下の小さい石灰化が密集していることを考慮し、あえて石灰化候補1つ1つの面積で判定はしていない。

5 実験結果

データとして用いた画像は以下の通りである。

- 原画(2048×2048)11症例中より、
- 石灰化を含む領域(512×512)14例
- 正常領域(512×512)11例 を抽出。

出力結果の例、及び、医師のスケッチ図を図4に示す。石灰化を含む領域のうち14例中10例は医師のスケッチ図とはほぼ一致した。残り4例は、医師が抽出した領域の約半数程度を抽出するに止まった。また、正常領域については、11症例中8例は石灰化領域を誤抽出することなく、全領域を正常とみなした。しかし、残り3例は石灰化領域として誤抽出があった。誤抽出の主な原因は、乳腺などの線状陰影にあり、この陰影がTophat処理の段階で除去されないことにある。

6 まとめ

今回の実験で、石灰化像の自動抽出法がほぼ固まった。今後は乳腺などの線状の陰影の消去法の開発、及び、石灰化部分の抽出能をさらに向上させることが必要である。

7 謝辞

本研究はコンピュータ支援画像診断システム研究会(放医研、館野会長)の支援、協力を得たことを記し、敬意を表します。

参考文献

- [1] 松江寛人他 編者:乳腺診断アトラス,金原出版
- [2] Haralick R.M.:IEEE Trans.Pattern Anal.M-machine Intell. ,PAMI-9,4,pp532-550(1987)

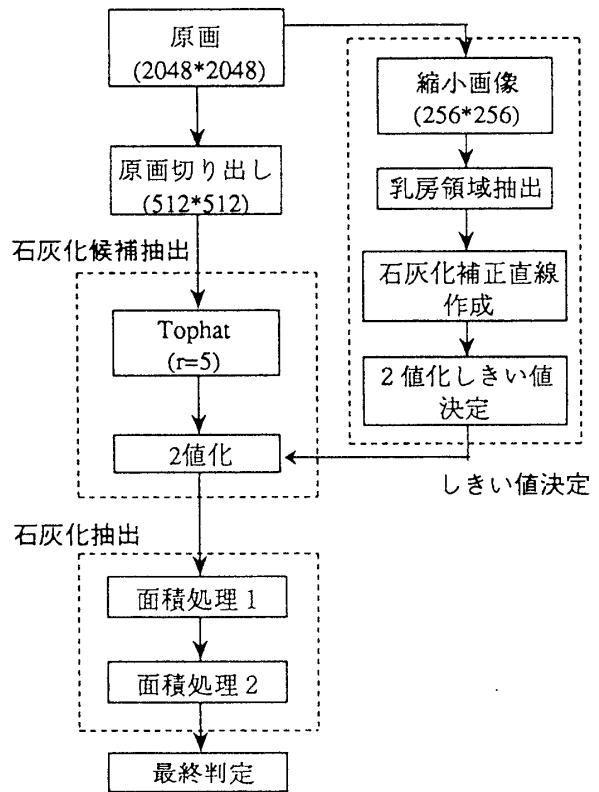


図1. 処理の流れ

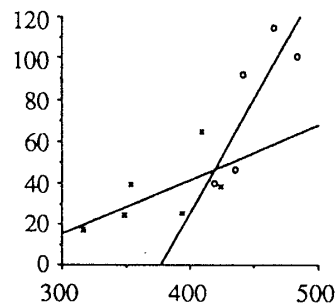


図2. 石灰化補正直線

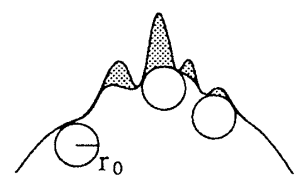


図3. Tophat概念図



(a) 処理結果 (b) スケッチ図

図4. 処理結果