2ZK-05

肝細胞がん治療効果判定のためのCT画像中の早期濃染領域検出

福田　大海[†]　　波部　斉[‡,††]　　阿部孝司[‡,††]　　兵頭　朋子[‡‡]　　石井　一成[‡‡]

近畿大学大学院総合理工学研究科[†]　　近畿大学理工学部情報学科[‡]　　近畿大学情報学研究所[††]
近畿大学医学部放射線医学教室放射線診断学部門[‡‡]

1.　はじめに

肝細胞がんの分子標的薬を用いた治療において，治療前後の CT 画像を医師が読影し，治療効果判定を行なっている．肝細胞がんは動脈血流が豊富なため，Dynamic CT[1]と呼ばれる造影手技によって撮られた CT 画像のうち肝動脈優位相において，造影剤注入前の単純 CT と比べて高濃度に描出される．これを早期濃染という．治療後は早期濃染が淡くなり，医師の目視だけでは早期濃染を見落とす可能性がある．そこで，単純 CT と肝動脈優位相 CT の差分画像[2]を用いて，早期濃染領域を自動検出する手法を提案する．本手法を医師の目視による診断の補助的手段として用いることで，従来より正確に早期濃染領域を発見できるようになると考えられる．

2.　提案手法

図 1 に示す単純 CT と肝動脈優位相 CT の差分画像（サブトラクション画像）と，医師によって肝臓領域が示された画像（肝臓領域画像）を入力とし，肝細胞がんの病変部位を示す早期濃染領域を検出する．検出までの流れを図 2 に示す．まず，サブトラクション画像と肝臓領域画像を照らし合わせて，肝臓領域を抽出する（A）．次いで，二値化によって早期濃染領域候補の検出を行う（B）．二値化の閾値は予備実験により最適であると考えられる値（119）に設定する．

検出した早期濃染領域候補の中には単純 CT と肝動脈優位相 CT とのずれなどの要因で誤検出した領域が含まれる．そこで，早期濃染領域候補に特有の特徴を用いて絞り込み処理を行う（C）．まず，早期濃染領域の形状は，治療前 CT では丸いものが多いが，治療後は必ずしも丸くないため，形状を利用することは難しい．さらに，早期濃染は同じ患者で同じ位置に見られるわけではなく，治療後に新たな位置に早期濃染が発生することがある．このため，治療前 CT での早期濃染の位置を利用して治療後の早期濃染の位置を絞り込むこともできない．

そこで本研究では治療前・治療後の CT それぞれ独立した処理を行うことにし，まず，図 2(B)で検出した早期濃染領域候補の大きさに着目する．具体的には，早期濃染領域候補に対してラベリング処理を行なって連結成分に分解し，予備実験によって得られる一定の面積（100 ピクセル）より小さい連結成分を削除することでノイズと考えられるものを除去する．次に，血管などは複数枚の CT にわたって写る傾向に着目し，対象スライスで検出した領域とその上下スライスで検出した領域を比較し，重心のx座標とy座標の範囲が± 5である領域を削除する．

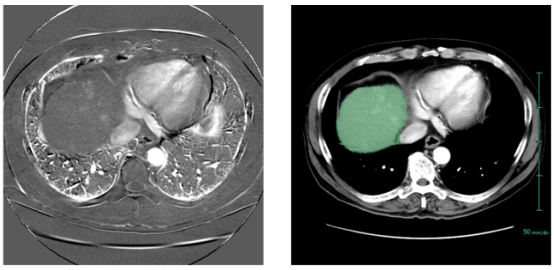

図 1 入力画像の例

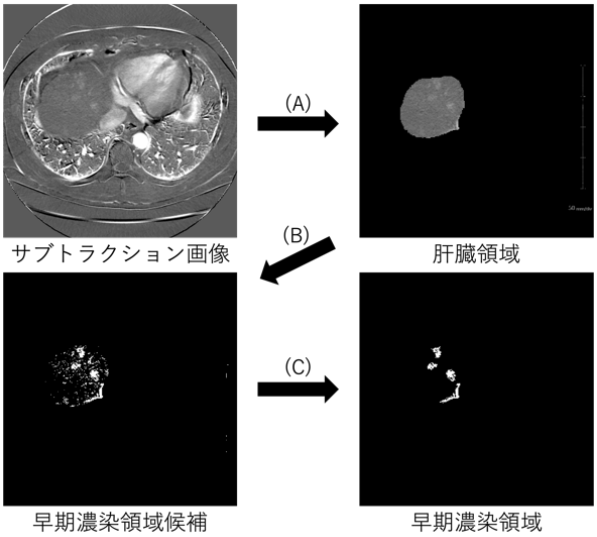

図 2 検出までの流れ

Detection of Early-Stage Dense Areas in CT Images for Determining the Effect of Hepatocellular Carcinoma Therapy
†HIROMI FUKUDA, Graduate School of Science and Engineering, Kindai University.
‡HITOSHI HABE, KOJI ABE, Faculty of Science and Engineering, Department of Informatics, Kindai University.
††HITOSHI HABE, KOJI ABE, Cyber Informatics Research Institute, Kindai University.
‡‡HYODO TOMOKO, ISHII KAZUNARI, Department of Radiology, Kindai University Faculty of Medicine.

Copyright ©2022 Information Processing Society of Japan.
All Rights Reserved.

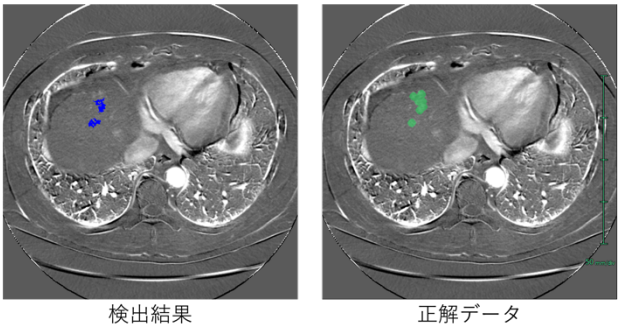

検出結果　　正解データ

図 3 評価方法

3.　実験と評価方法

実験には近畿大学医学部で作成された肝臓のサブトラクション画像（5mm 厚データ）と医師により早期濃染領域が示された画像（正解データ）を用いる．今回の実験では，1 回目の治療後に早期濃染が消えていない 5 人の患者のサブトラクション画像 41 枚を処理対象とした．

評価方法は，図 3 で示す検出結果と正解データを重ね合わせ，IoU（Intersection over Union）という，2 つの領域の重なり具合を表す指標が 0 より大きい領域を早期濃染領域として，再現率，適合率を算出する．

4.　結果と考察

実験の結果，再現率は 71%，適合率は 81%となった．適合率が比較的高いことから，誤検出が少なかったと言えるが，再現率が比較的低いことから，未検出は多かったことがわかる．個数としては検出すべき早期濃染領域 66 個のうち，検出できたのは 47 個であり，未検出 19 個，誤検出した早期濃染領域が 8 個であった．成功例と失敗例を図 4 に示す．未検出の早期濃染領域は，上下の連続性がある CT における，写り始め，終わりの小さい領域や，上下スライスで位置が大きく変化せず，血管などとみなして削除した領域であった．図 5 に上下に隣接する CT における早期濃染領域の写り方の違いの例を示す．矢印で指し示した早期濃染領域が，次の位置を表す CT 上では大きく写っていることがわかる．逆に，CT 上に急に造影される血管などを早期濃染領域として誤検出していた．

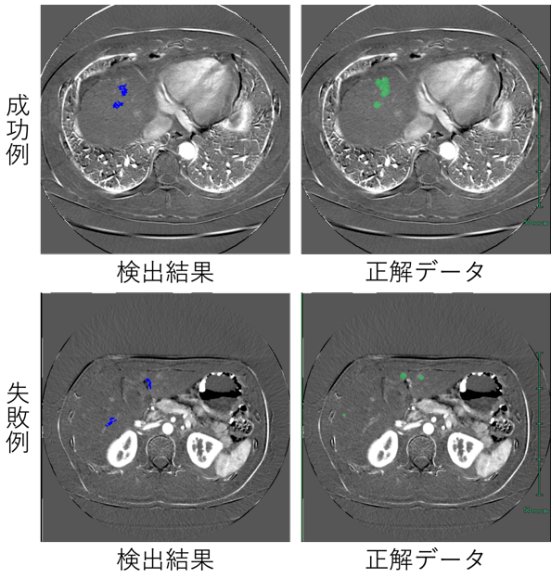

図 4 成功例と失敗例

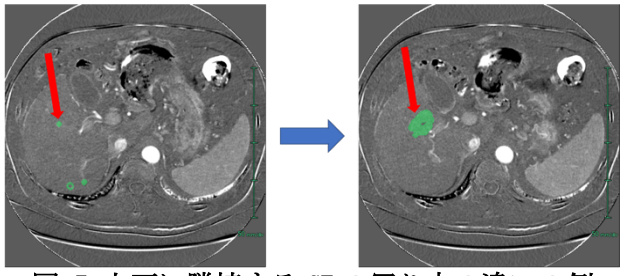

図 5 上下に隣接する CT の写り方の違いの例

5.　まとめ

本稿では，医師の目視による診断の補助を行う手法を提案した．しかし，課題が多く残っており，今後としては再現率の向上のため，絞り込み処理でのパラメータの見直しや，深層学習[3][4]を用いた早期濃染領域の検出や血管などの除去が考えられる．

本研究の一部は科研費 JP21H05302 の助成を受けた．

参考文献

[1] 竹本他．肝細胞癌の CT 像 Dynamic CT の有用性について．日本医学放射線学会雑誌，Vol.43，No.4，pp.529-538，1983.

[2] 関谷．CT におけるサブトラクション技術の現状と課題．INNERVISION，Vol.29，No.10，pp.10-13，2014.

[3] Li, Wen et al. Automatic segmentation of liver tumor in CT images with deep convolutional neural networks. Journal of Computer and Communications, Vol.3, No.11, p.146, 2015.

[4] Jin, Qiangguo et al. RA-UNet: A hybrid deep attention-aware network to extract liver and tumor in CT scans. Frontiers in Bioengineering and Biotechnology, Vol.8, p.1471, 2020.

Copyright ©2022 Information Processing Society of Japan.
All Rights Reserved.