循環器 OCT 画像における血管内の脂質性プラークの検出

Detection of Intravascular Lipid-Rich Plaque in Cardiovascular OCT Image

小南 貴也 † 呉 海元 ‡ 久保 隆史 ‡
Takaya Kominami Haiyuan WU Takashi Kubo

1. はじめに

光干渉断層法 (Optical Coherence Tomography:OCT) は近赤外線を光ファイバーから照射することで, 冠動脈の短軸断面像をリアルタイムに表示することができる画像診断装置である. OCT は高度な空間分解能から, 生体内で病理組織像に近い情報が得られる非常に有用なツールであり, 冠動脈疾患の診断に役立つと期待されている.

日本における死因の第 2 位に心疾患があり, その代表として狭心症や心筋梗塞が挙げられ, 動脈硬化が大きな原因となっている. 本研究では, 撮影された循環器 OCT 画像より, 血管の病的な状態である動脈硬化を引き起こす原因となっている, 血管内の脂質性プラークの自動検出を目標としている. これを行うことで, 動脈硬化の進行によって起きる狭心症や心筋梗塞の早期発見, 早期治療に貢献できる.

本研究で取り上げる, OCT 画像に映り込む血管内の脂質性プラークについて図 1 より説明する. 図 1(a) の正常な血管には血管壁部に中膜が低輝度層として見えている. 対して, 図 1(b) の脂質性プラークは画像の※印の部分にあたり, 中膜は見えず, 周囲との境界が不明瞭で漸変のある低輝度領域として現れる.

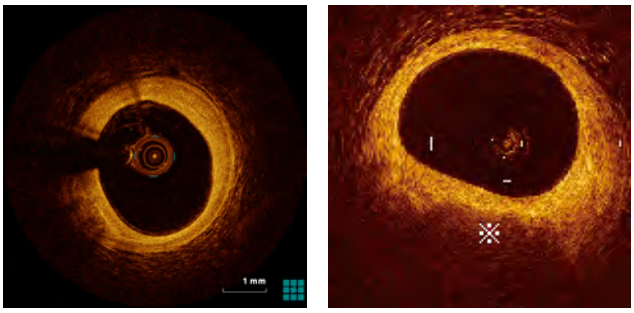

(a) 正常な血管　(b) 脂質性プラーク

図 1: 血管壁部の状態の違い

2. 提案手法

2.1 血管内壁の検出と血管壁の輝度値分布の取得

本研究では, OCT 画像を極座標系に変換し, 画像中心を原点とし, 角度座標から得られる血管壁部の輝度特徴を用いて, 角度ごとに脂質性プラークであるかの判別を行う. 血管壁部の輝度特徴を精度よく得るためには, 血管内壁の検出が必要である. 本研究では, 粉川ら [1] が行った手法を用いて血管内壁の検出を行う. 図 2 は, その手法を用いて図 1(a) の血管内壁を求めた結果画像例である.

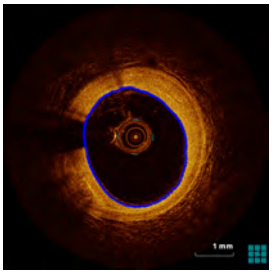

図 2: 血管内壁検出結果 (青)

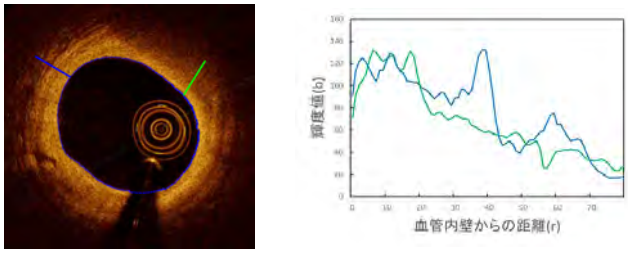

(a) 正常 (青), 脂質性 (緑)　(b) 輝度値変化

図 3: 血管壁部の輝度値変化の比較

これにより求まった血管内壁の座標データを用いて, 極座標上の原点 (画像中心) からある角度方向での血管壁部の輝度値分布を取得する. また, 元画像ではノイズが強いため, 一次元ガウシアンフィルタによる平滑化処理も同様に画像中心から角度方向に行う. 図 3 は, ガウシアンフィルタによる平滑化後の正常部分 (青曲線), 脂質性部分 (緑曲線) の血管壁部の輝度値変化の比較である. 図 3(a) の画像は専門医が脂質性プラークを持つ血管である (11 時から 2 時あたりが脂質性でそれ以外は正常) と診断した画像である. 図 3(b) の輝度値変化のグラフでは, 青が正常, 緑が脂質性をそれぞれ示しており, 輝度値を取得した部分が図 3(a) の画像の線の色に対応している. 脂質性部分は, 輝度値変化は内壁から短い深度範囲内に高い輝度値を有し, その後一直線でなだらかに下降している. これに対して, 正常部分はは, 内壁からより長い深度範囲内に高い輝度値を維持し, その後一旦中膜部分で

† 和歌山大学大学院 システム工学研究科 知能科学専攻
Department of Intelligence science, Graduate School of Systems engineering, Wakayama University

下降し, 再び高輝度に戻るが, $r = 40$ ピクセルあたりで急激に下降している.

2.2 大津の判別分析法による OCT 画像の領域分割

図 3 の結果から, 正常部分は内壁からの高輝度値の範囲が大きく, 脂質性部分は高輝度値の範囲は小さい. それぞれの外側は低輝度値の範囲になる. これによって、各角度の動径座標上の輝度分布は二つの山に分かれると考えれる. この特徴を獲得するために, 本研究では大津の判別分析法による, 血管壁部の高輝度範囲と低輝度範囲の領域分割法を提案する.

2.2.1 大津の判別分析法のアルゴリズム

大津の判別分析法 [2] は, 輝度値ヒストグラムでの輝度値が高い部分と低い部分でそれぞれ山を作ると仮定し, その分離度が高くなる輝度の閾値を自動的に計算する 2 値化法である. クラス間分散とクラス内分散により求められる分離度が最大となる閾値で 2 値化処理を行う.

以下, 閾値を求めるアルゴリズムの流れを説明する.

まず, 輝度値ヒストグラムの全体の画素数 ω_t, 輝度値の平均 m_t を求める. 次に, ある閾値 t(0〜255) を選び, その閾値で輝度値ヒストグラムを 2 クラスに分ける. さらに, クラス 1 のヒストグラムの画素数 ω_1, 輝度値の平均 m_1, 輝度値の分散 σ_1^2 とクラス 2 のヒストグラムの画素数 ω_2, 輝度値の平均 m_2, 輝度値の分散 σ_2^2 をそれぞれ求める.

これらから, クラス内分散 σ_ω^2 とクラス間分散 σ_b^2 は以下の式 (1), 式 (2) でそれぞれ求められる.

$$\sigma_\omega^2 = \frac{\omega_1\sigma_1^2 + \omega_2\sigma_2^2}{\omega_1 + \omega_2} \tag{1}$$

$$\begin{aligned}\sigma_b^2 &= \frac{\omega_1(m_1 - m_t)^2 + \omega_2(m_2 - m_t)^2}{\omega_1 + \omega_2} \\ &= \frac{\omega_1\omega_2(m_1 - m_2)^2}{(\omega_1 + \omega_2)^2}\end{aligned} \tag{2}$$

ヒストグラム全体の輝度値の分散 $\sigma_t^2 = \sigma_\omega^2 + \sigma_b^2$ より, 分離度（クラス内分散とクラス間分散の比) は以下の式 (3) で求められる.

$$\frac{\sigma_b^2}{\sigma_\omega^2} = \frac{\sigma_b^2}{\sigma_t^2 - \sigma_b^2} \tag{3}$$

この分離度をすべての t(0〜255) について求め, 分離度が最大となるときの t が閾値となる. また, $\omega_1 + \omega_2$(画素数の合計値), σ_t^2(全体ヒストグラムの分散) は常に一定であるので, 分離度が最大となる, すなわち, $\omega_1\omega_2(m_1 - m_2)$ が最大となる t を求めればよい.

2.2.2 大津の判別分析法による血管壁部の領域分割

本研究では, 大津の判別分析法を用いて, OCT 画像の血管壁部の高輝度クラスと低輝度クラスの閾値点 (境界点) を求め, 領域分割を行う. 具体的な処理手順は以下のように設計する.

1. 全角度座標での血管壁部の輝度値をヒストグラムに投票する.
2. 投票して得たヒストグラムから, 大津の判別分析法により, 閾値 t を計算する.
3. 各角度座標での, 輝度値が閾値 t 以上を満たす, 血管内壁からの最大距離の動径座標を求める.

図 4 は, 上に述べた処理手順に従い, 各角度座標での閾値点を求めた結果例を示す. 同図にある白点が求めた各角度座標の閾値点であり, 内側 (高輝度クラス) と外側 (低輝度クラス) に分割できる.

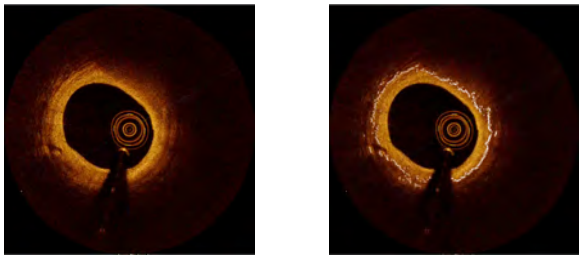

(a) 元画像　(b) 結果画像 (白:閾値点)

図 4: 大津の判別分析法による閾値点算出結果例

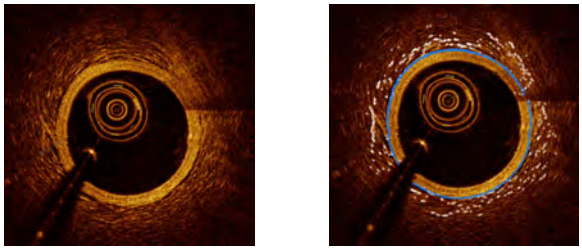

(a) 元画像　(b) 結果画像 (青:予想点)

図 5: 大津の判別分析法による閾値点算出結果（失敗例)

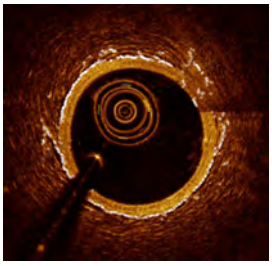

図 6: 制約条件追加後の結果画像

しかし, この処理手順で閾値点の算出がうまくいかなかった画像があった. 図 5 はその結果例である. 元画像から高輝度範囲と低輝度範囲の境界点は (b) の青の線だと予想できるが, 処理結果は大きく外に外れている. その原因として, 設計する処理手順 3 において, 閾値 t 以上の血管内壁からの最大距離の動径座標を求めているため, このような低輝度範囲に高輝度値の画素のばらつきがある画像の場合, 1 ピクセルでも輝度値が閾値以上のものが検出されるとその動径座標が閾値点となってしまうということが考えられる.

そこで, 処理手順 3 について再設計し, 輝度値が閾値以上を満たす血管内壁からの最大距離の動径座標で, その手前の 5 ピクセルの輝度値も連続で閾値以上を満たすという制約条件を追加した. 図 6 は制約条件追加後の閾値点の算出結果例を示す. 比較的, 再設計前よりも予想した点に近づけることができた.

2.3 特徴領域分割に基づく脂質性プラークの特徴記述

本研究では, 大津の判別分析法によって求まった閾値点から, 角度座標ごとでの脂質性プラークを表現できる特徴を検討し、記述される特徴を用いて脂質性プラークの領域の識別を行う. 図 7 は, 図 3 の画像を, 大津の判別分析法より血管壁部の高輝度範囲と低輝度範囲の境界点の算出 (修正後) を行ったときの結果画像であり, 図 3 と同じく, 図 7(b) のグラフに脂質性部分, 図 7(c) のグラフに正常部分それぞれの輝度値変化を示し, グラフ内にある縦線は大津の判別分析法によりそれぞれ求めた閾値点の動径座標の位置を表している.

図 7 の結果より, 求めた閾値点の動径座標情報を基点として得られる脂質性プラークを識別するための特徴を記述する.

まず, 図 7 のグラフより, 血管内壁 (動径座標 r=0) から閾値点 (縦線) までの距離が脂質性の場合は 20 ピクセル程度, 正常の場合と比べて深度が短い. よって, この距離データを d とする. しかし, OCT 画像の血管壁の深さは被験者の血管によって異なることがあるので, 距離 d をそのまま特徴として用いるのは汎用性が失う. したがって, 脂質性とそれ以外の部分の相対的評価が必要と考え, 全角度座標での d の平均値 d_H を以下の式 (4) で求める.

$$d_H = \frac{1}{c}\sum_{k=1}^{c} d_k \tag{4}$$

ここで, c は画像中の閾値点の数である. そして, 相対値 $\frac{d}{d_H}$ を識別用の一つ目の特徴として用いる.

次に, 閾値点より後ろの輝度値の推移を見ると脂質性の場合はなだらかに下降しているが, 正常の場合は急激に下降している. この違いから, 閾値点直後の狭い範囲での, 輝度値の最小値は脂質性の方が高くなると考えられる. よって, 閾値点直後の 10 ピクセルの輝度の最小値 $Ymin$ とし, 識別用の二つ目の特徴として用いる.

最後に, 閾値点前後の輝度値の変化幅に注目する, 脂質性の場合は変化幅は小さく, 正常の場合は変化幅が大きい. よって, この変化幅を E とし, 識別用の三つ目の特徴として用いる. 特徴 E は以下の式 (5) で求める.

$$E = Y_{Bmax} - Y_{Amin} \tag{5}$$

ここで, Y_{Bmax} は閾値点の内側 5 画素内の輝度最大値で, Y_{Amin} 閾値点の外側 5 画素内の輝度最小値である.

本研究では, 以上の 3 つの特徴により識別を行う.

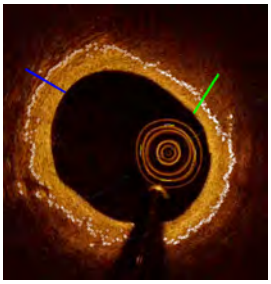

(a) 正常 (青), 脂質性 (線)

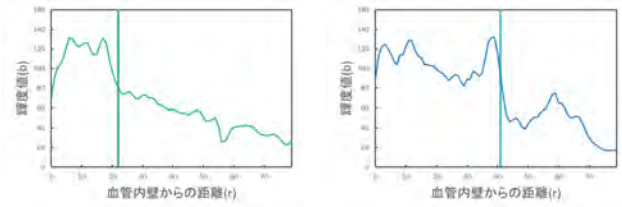

(b) 判別分析結果 (脂質性)　(c) 判別分析結果 (正常)

図 7: 脂質性 (緑), 正常 (青) の判別分析結果の比較

3. 実験

提案する特徴量は脂質性プラークの検出に有効性のあるものか否かを検証するために, 実験を行った. 実験に用いる学習データ画像は図 4(a) の画像を用いる. また, 専門医の判断に基づいて脂質性部分, それ以外の部分を角度ごとにラベリングを行う. 実際にラベル付けをし, 色分けを行った画像を図 8(b) に示す.

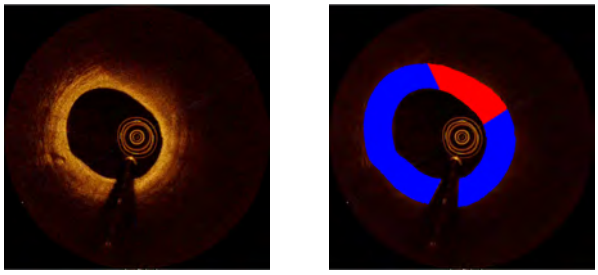

(a) 元画像　(b) 赤:脂質部分 青:その他

図 8: 専門医の判断に基づいたラベル付け

次に, 2.3 章に述べた特徴記述法より得られた 3 次元脂質性プラーク特徴ベクトルを用いて, 角度座標ごとで SVM(Support Vector Machine) による識別を行う. SVM は教師あり学習を用いた手法の一つであり, パターン認識の分野で広く用いられている 2 クラス分類器である. 各特徴要素の貢献度を評価するために, 3 つの特徴の中で一番有効と思われる血管内壁から閾値点までの距離の相対値 $\frac{d}{d_H}$ という特徴のみを用いた一次元特徴量による識別と, 3 つの特徴すべてを用いた三次元特徴量 S による識別を識別率による比較を行った.

$$S = \begin{pmatrix} \frac{d}{d_H} & Ymin & E \end{pmatrix} \tag{6}$$

3.1 k 分割交差検定を用いた実験結果

図 8 の学習画像から得られたデータを k 分割交差検定 (k=5) で評価した. 実験データ数は 465 個 (脂質:115 個 脂質以外:350 個) である. 実験結果を以下の表 1 にまとめて示す. 表 1 から学習データに対して, 一次元の特徴量と三次元の特徴量と比べ, 脂質の識別率は前者が高かった. 一方, 脂質以外の識別率は後者の方が高かった. 総識別率は大差がなかった. 三次元特徴ベクトルの方がより汎用性のある識別器を構築できると考えられる.

表 1: 学習画像より k 分割交差検定の識別結果

	脂質	脂質以外	総識別率
一次元	76.5	85.1	83.0
三次元	60.9	89.4	82.4

3.2 未学習の画像の識別

提案手法の汎用性を確認するために, 学習データとして使用していない未学習の画像に対して実験を行った. 学習データ画像は前節と同じく図 4(a) を用いた. まず, OCT 画像を撮影する際の学習データ画像の 1 フレーム前と 1 フレーム後の画像で実験を行った. 図 9 に 1 フレーム前の画像, 図 10 に 1 フレーム後の画像を一次元特徴量, 三次元特徴量でそれぞれ識別した結果を示す. 3.1 章での学習画像による k 分割交差検定と学習データ画像の 1 フレーム前と 1 フレーム後の画像の結果からも, 一次元特徴量の方が脂質の識別率が若干高いが, 脂質以外の部分での誤識別が三次元特徴量より多かった.

また, 実験データ画像と別人物の脂質性プラークのない正常画像で実験を行った結果を図 11 に示し, 識別結果の内訳と識別率を算出した結果を表 2 に示す. この結果から脂質のない画像を識別すると血管内壁から閾値点までの距離の相対評価値 $\frac{d}{d_H}$ のみの一次元データでは誤識別が多くなってしまうので, 汎用性が低いということが分かった. 対して, 三次元データでは脂質があるかないかにかかわらず安定して識別できることがわかった.

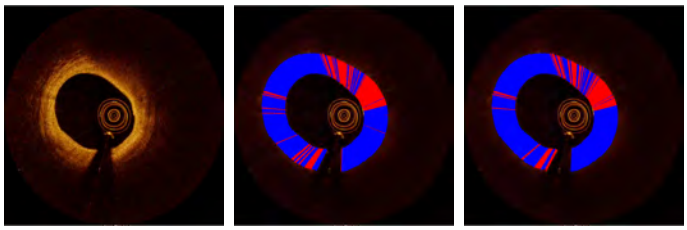

(a) 元画像 (b) 一次元特徴量 (c) 三次元特徴量

図 9: 学習画像の 1 フレーム前の画像の識別結果

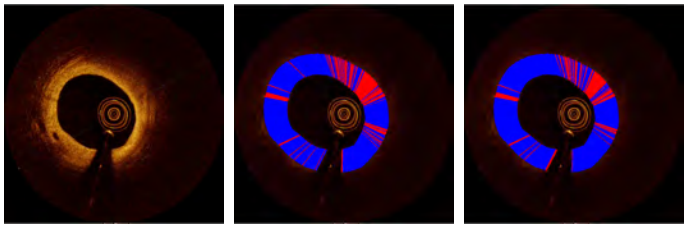

(a) 元画像 (b) 一次元特徴量 (c) 三次元特徴量

図 10: 学習画像の 1 フレーム後の画像の識別結果



(a) 元画像 (b) 一次元特徴量 (c) 三次元特徴量

図 11: 正常血管画像の識別結果

表 2: 識別結果の内訳と識別率

	識別以外 (青)	脂質 (赤)	識別率
一次元	309	146	67.9
三次元	376	79	82.6

4. まとめと今後の課題

本稿では OCT 画像に映り込む血管内の脂質性プラークを識別するための有効な 3 つの特徴量を, 血管壁部における大津の判別分析法による特徴領域分割により提案した. 今後の課題として, 大津の判別分析法による特徴領域分割処理の再設計を行い, 閾値点を血管内壁に垂直な方向に取り, 実質的な距離 d を取得することを考えている. また, 隣接角度座標の識別結果の利用や, 今現在 1 枚である学習データ画像を増やすことも考えている.

参考文献

[1] 粉川豊，呉海元，鈴木一正. 循環器 OCT 画像の角度基準領域分割. 電子情報通信学会技術研究報告. PRMU, パターン認識・メディア理解 114 (521), pp.77-82, 2015.

[2] 大津展之. 判別および最小 2 乗基準に基づく自動しきい値選定法. 電子情報通信学会論文誌 D, Vol.J63-D, No.4, pp.349-356, 1980.

[3] Richard Szeliski. Computer Vision: Algorithms and Applications. Springer, 2010.

[4] OCT サンプル画像. `https://www.oct-ofdi.jp/sample/index.html`.